

**ΦΩΤΟΓΡΑΦΙΕΣ
ΤΟΥ ΑΝΘΡΩΠΙΝΟΥ
ΣΥΣΤΗΜΑΤΟΣ**

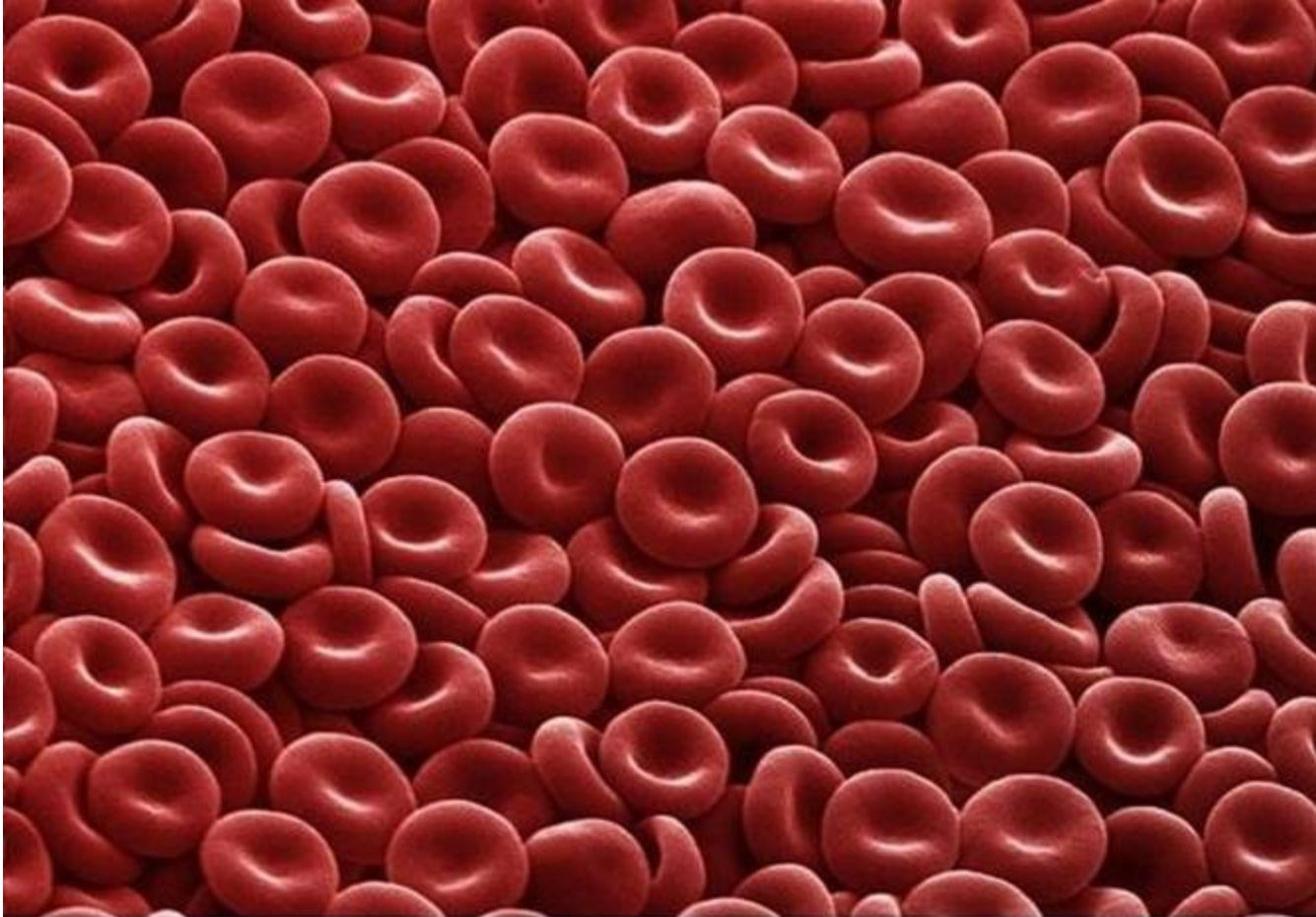
15 ΚΑΤΑΠΛΗΚΤΙΚΕΣ ΦΩΤΟΓΡΑΦΙΕΣ

Πάρθηκαν χρησιμοποιώντας ένα ψηφιακό ηλεκτρονικό μικροσκόπιο ανίχνευσης.

Αυτά τα μικροσκόπια έχουν υπάρξει τα τελευταία 20 χρόνια, με εισαγωγή της προηγμένης ψηφιακής τεχνολογίας.

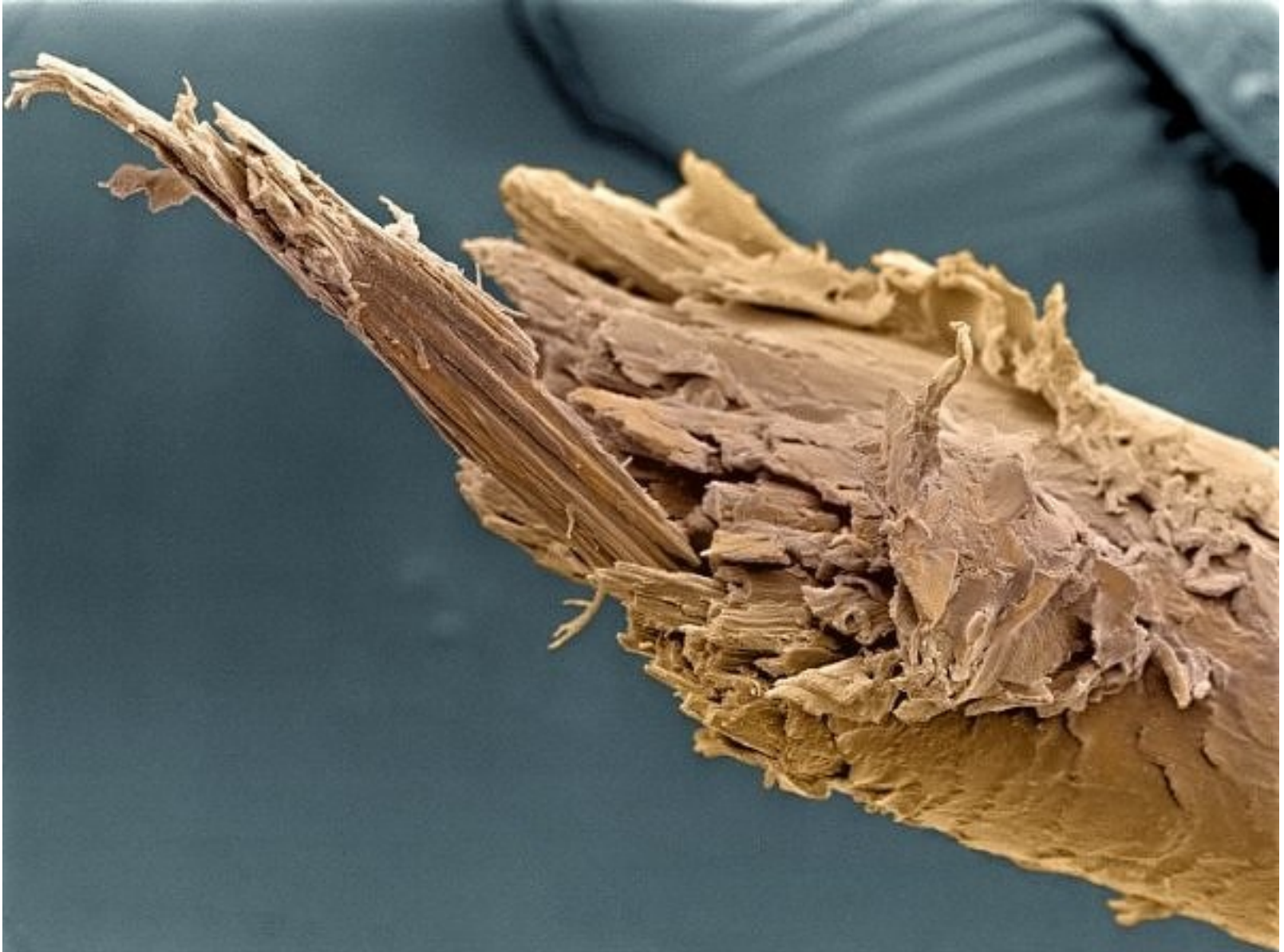
Στα μέσα της δεκαετίας του '80 αυτές οι φωτογραφίες δεν θα ήταν δυνατές.

Μπορούν να ανιχνευθούν απίστευτες λεπτομέρειες μεγέθους 1 ως 5nm (νανόμετρο).



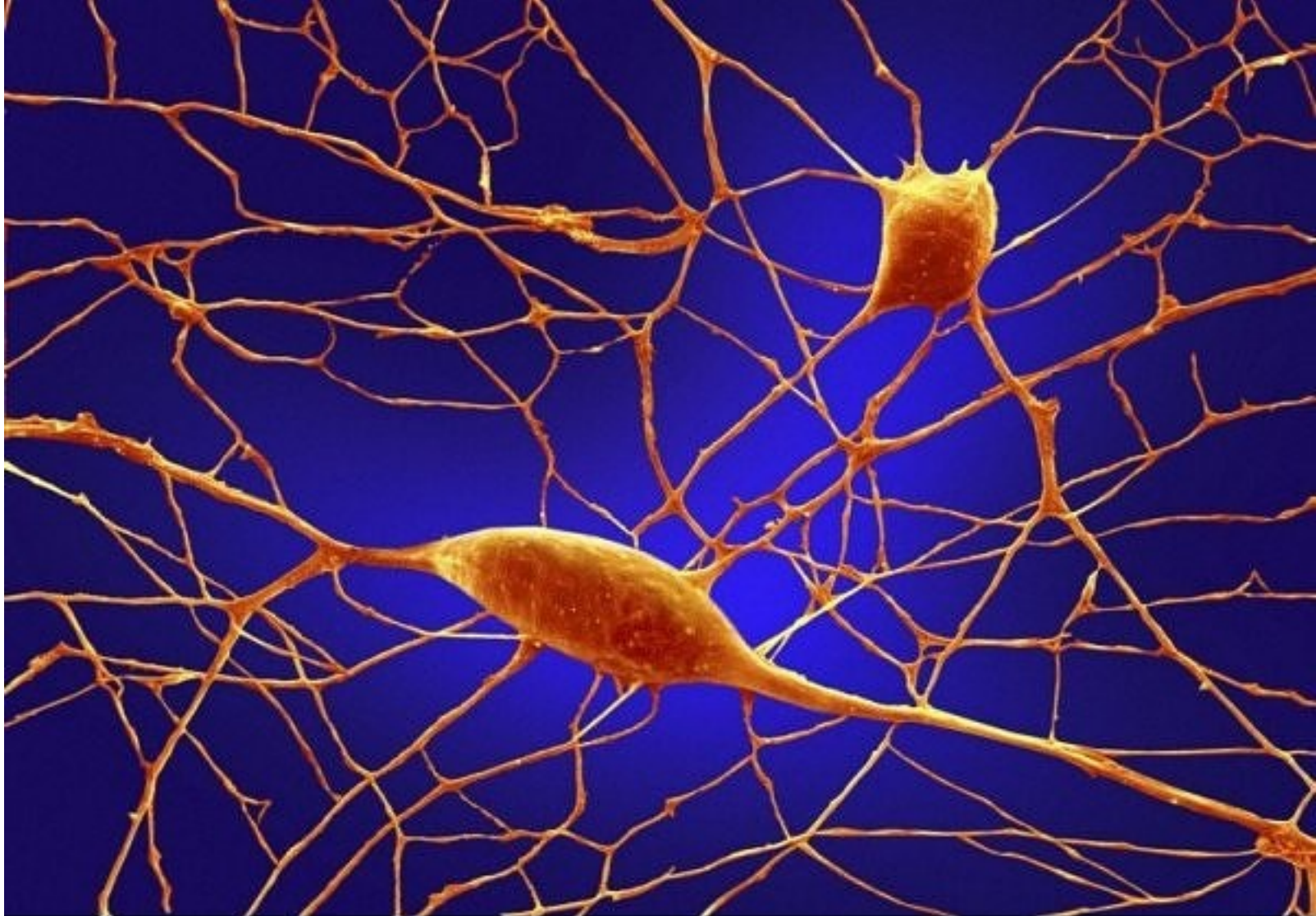
1. Ερυθρά Αιμοσφαίρια

Μοιάζουν με καραμέλες κανέλας, αλλά είναι πραγματικά ο πιο κοινός τύπος κυττάρου του αίματος στο ανθρώπινο σώμα – ερυθρά αιμοσφαίρια (RBCs). Αυτά τα αμφίκοιλα-διαμορφωμένα κύτταρα έχουν υψηλό στόχο το οξυγόνο σε ολόκληρο το σώμα μας. Στις γυναίκες υπάρχουν περίπου 4 έως 5 εκατομμύρια RBCs ανά μικρόλιτρο (κυβικό χιλιοστόμετρο) αίματος και περίπου 5 έως 6 εκατομμύρια στους άνδρες. Οι άνθρωποι που ζουν σε μεγάλα ύψη έχουν ακόμα περισσότερα RBCs, λόγω των χαμηλών επιπέδων οξυγόνου στο περιβάλλον τους.



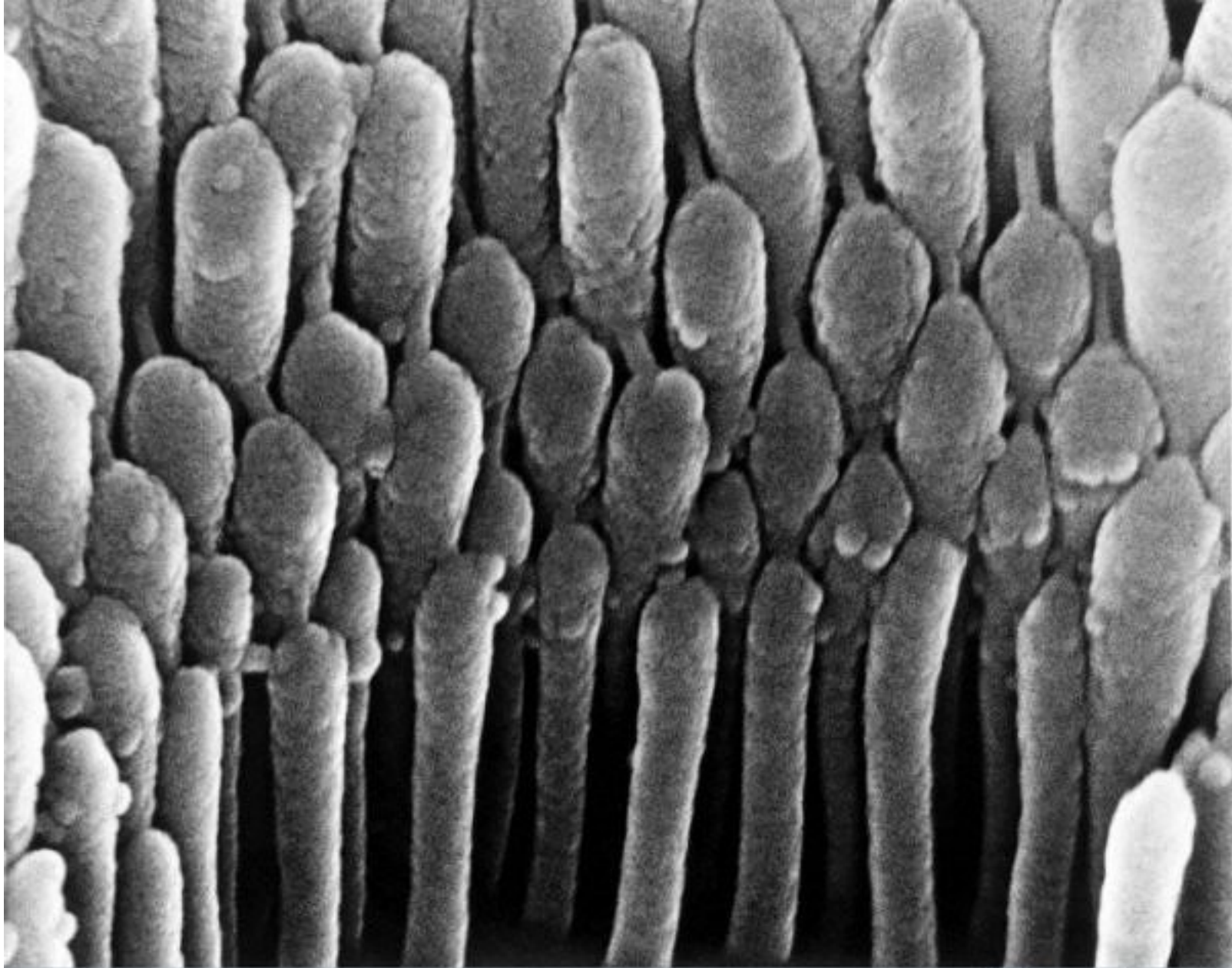
2. Σπασμένη άκρη ανθρώπινης τρίχας

Το κανονικό κόψιμο στην τρίχα και το καλό conditioner θα βοηθήσουν στην αποτροπή αυτής της άσχημης εικόνας.



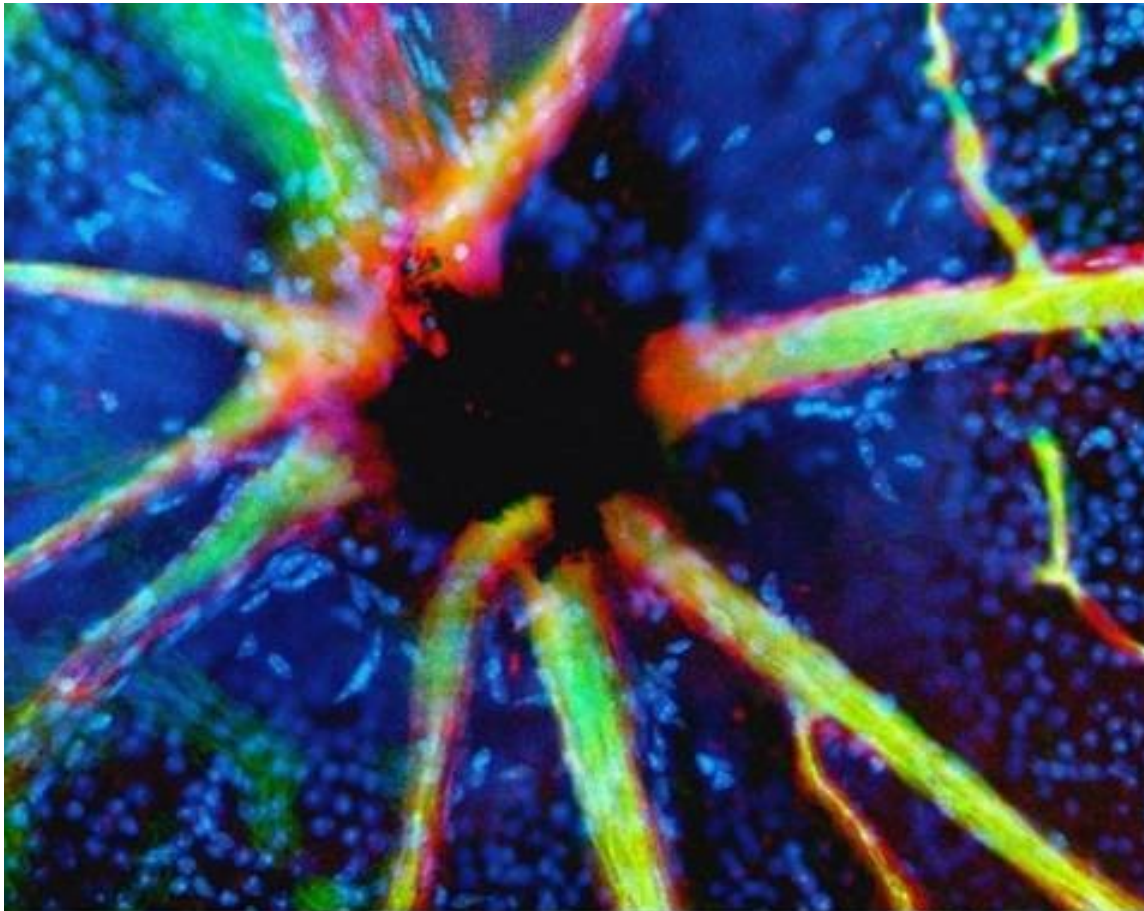
3. Νευρώνες Purkinje

Από τους 100 δισεκατομμύρια νευρώνες στον εγκέφαλό σας. Οι νευρώνες Purkinje (από το purr-kin-jee) είναι μερικοί από τους μεγαλύτερους. Μεταξύ άλλων, αυτά τα κύτταρα είναι οι κύριοι του συντονισμού μηχανισμών στον παρεγκεφαλιδικό φλοιό. Η τοξική έκθεση όπως το οινόπνευμα και το λίθιο, οι αυτόματες άνοσες ασθένειες, οι γενετικές μεταλλάξεις συμπεριλαμβανομένου του αυτισμού και οι ασθένειες νευρώνων μπορεί να έχουν δυσμενείς επιπτώσεις στα ανθρώπινα κύτταρα Purkinje.



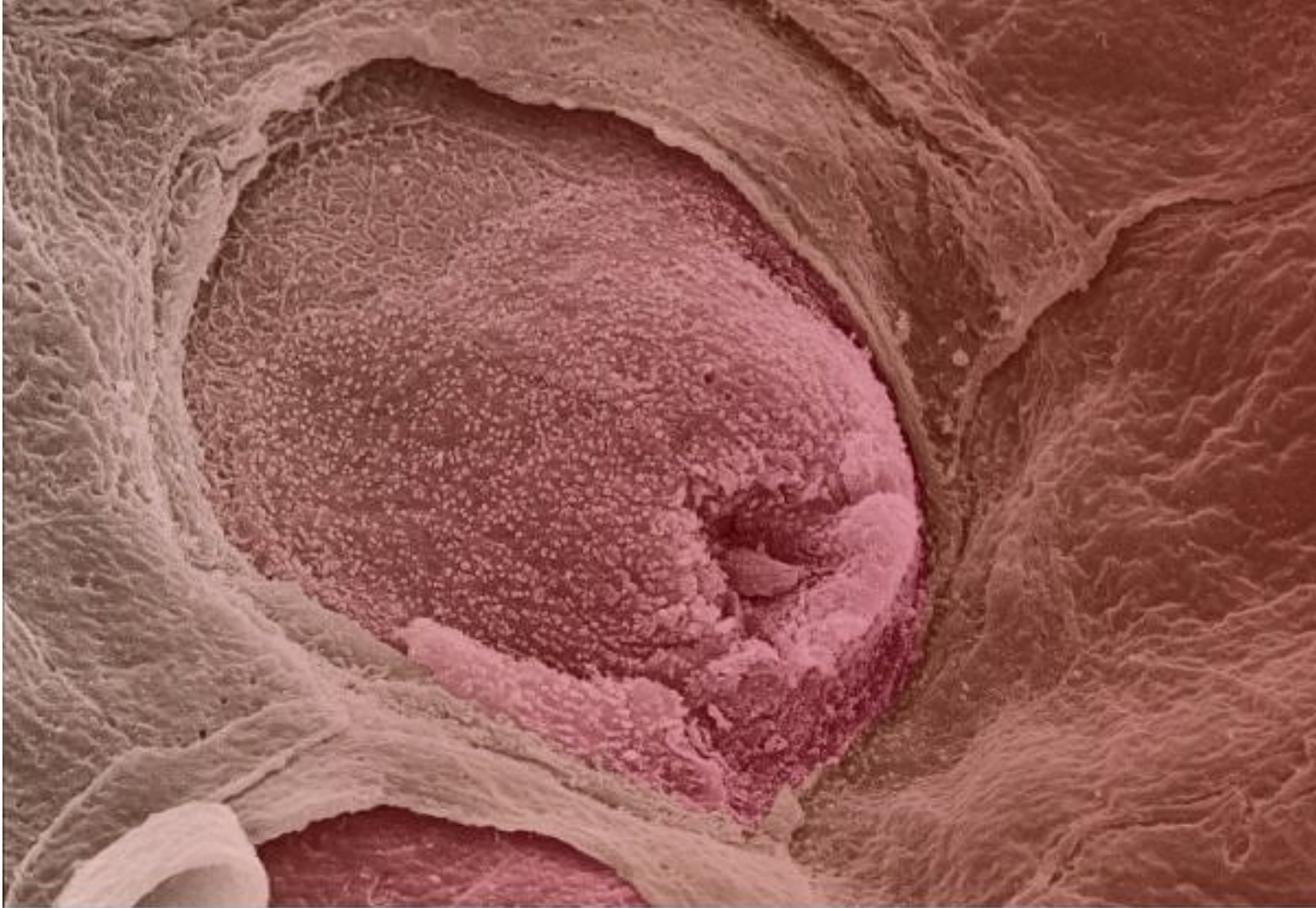
4. Κύτταρο τρίχας στο αυτί

Έτσι φαίνονται με μια κάμερα τα κύτταρα τρίχας μέσα στο αυτί. Αυτά ανιχνεύουν μηχανικές κινήσεις σε απάντηση στις ηχητικές δονήσεις.



5. Αιμοφόρα αγγεία του οπτικού νεύρου

Σε αυτήν την εικόνα, τα χρωματισμένα αμφιβληστροειδικά αιμοφόρα αγγεία φαίνονται να προκύψουν από το μαύρο-χρωματισμένο οπτικό δίσκο. Ο οπτικός δίσκος είναι ένα τυφλό σημείο επειδή κανένα κύτταρο δέκτης δεν είναι παρόν σε αυτήν την περιοχή του αμφιβληστροειδή, όπου το οπτικό νεύρο και τα αμφιβληστροειδικά αιμοφόρα αγγεία αφήνουν το πίσω μέρος του ματιού.



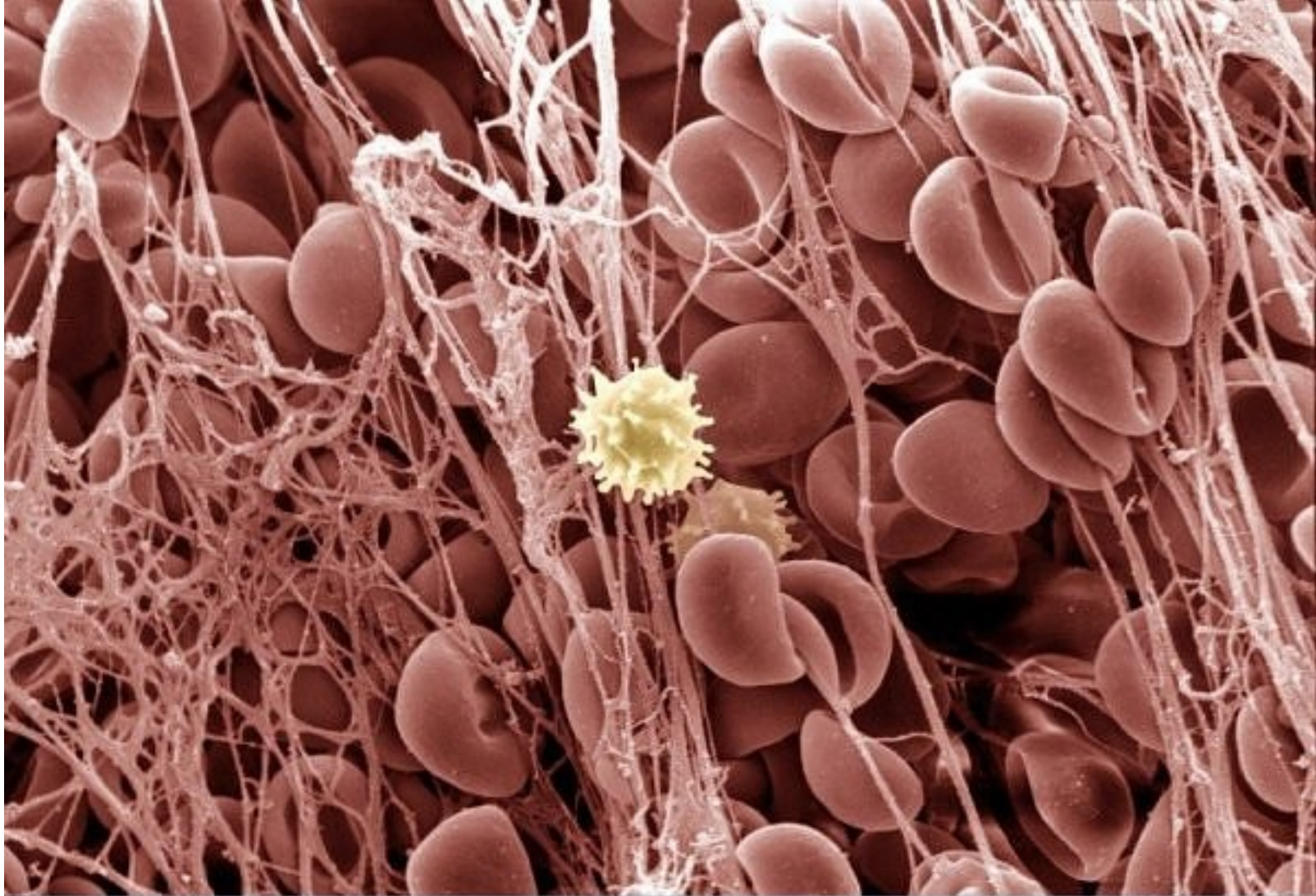6. Γλώσσα με Γευστικό Κάλυκα

Αυτή η εικόνα απεικονίζει ένα Γευστικό Κάλυκα στη γλώσσα. Η ανθρώπινη γλώσσα έχει περίπου 10.000 Γευστικούς Κάλυκες, που ασχολούνται με την ανίχνευση των αλμυρών, ξινών, πικρών, γλυκών και αλμυρών γεύσεων. Οι ταϊλανδικοί λαοί έχουν πολύ λίγους - οι περισσότεροι καταστρέφονται με την κατανάλωση πικάντικων τροφίμων.



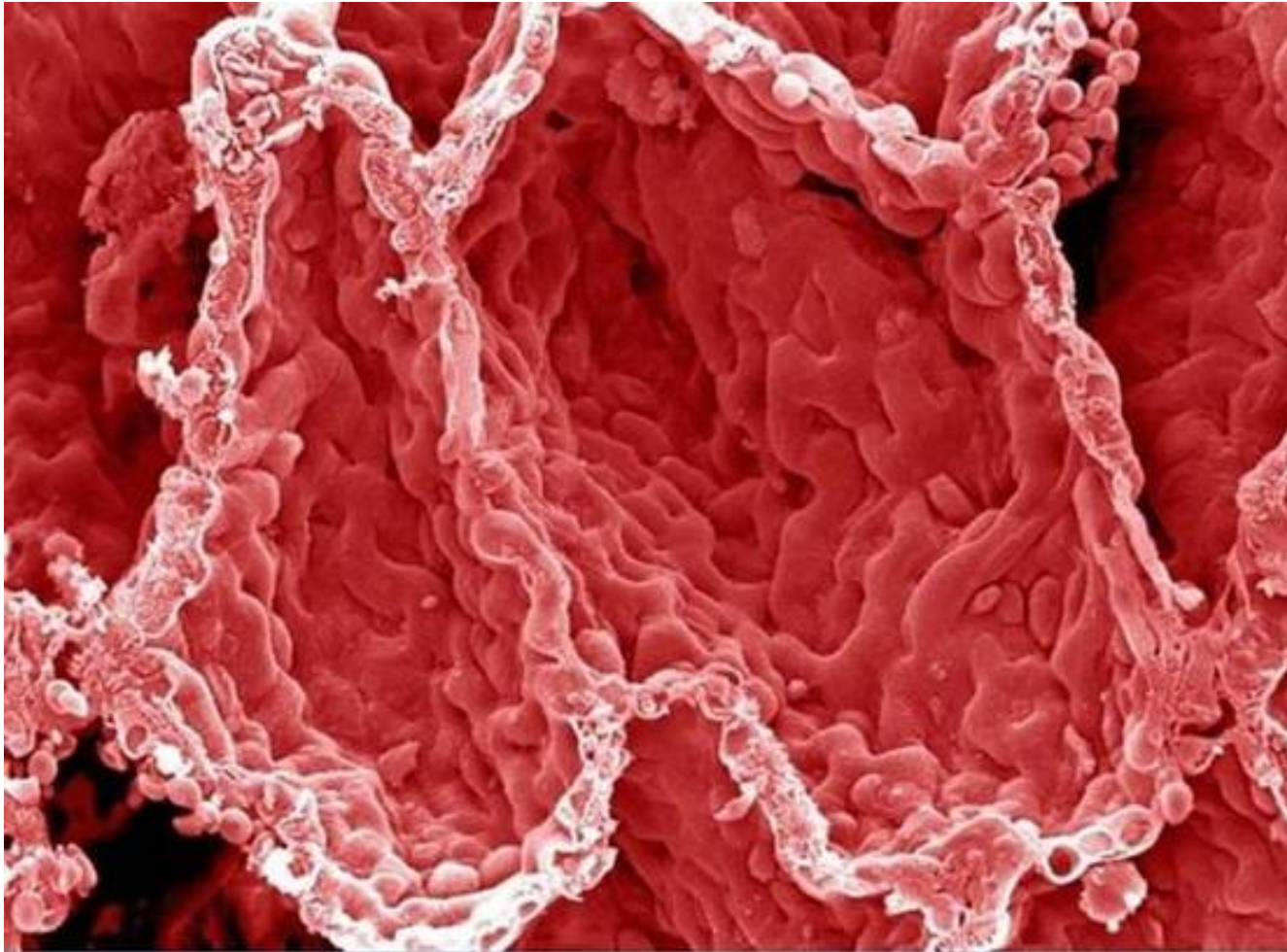
7. Οδοντική πλάκα

Βουρτσίζετε τα δόντια σας συχνά. Αυτή είναι η εικόνα της οδοντικής πλάκας της επιφάνειας ενός δοντιού.



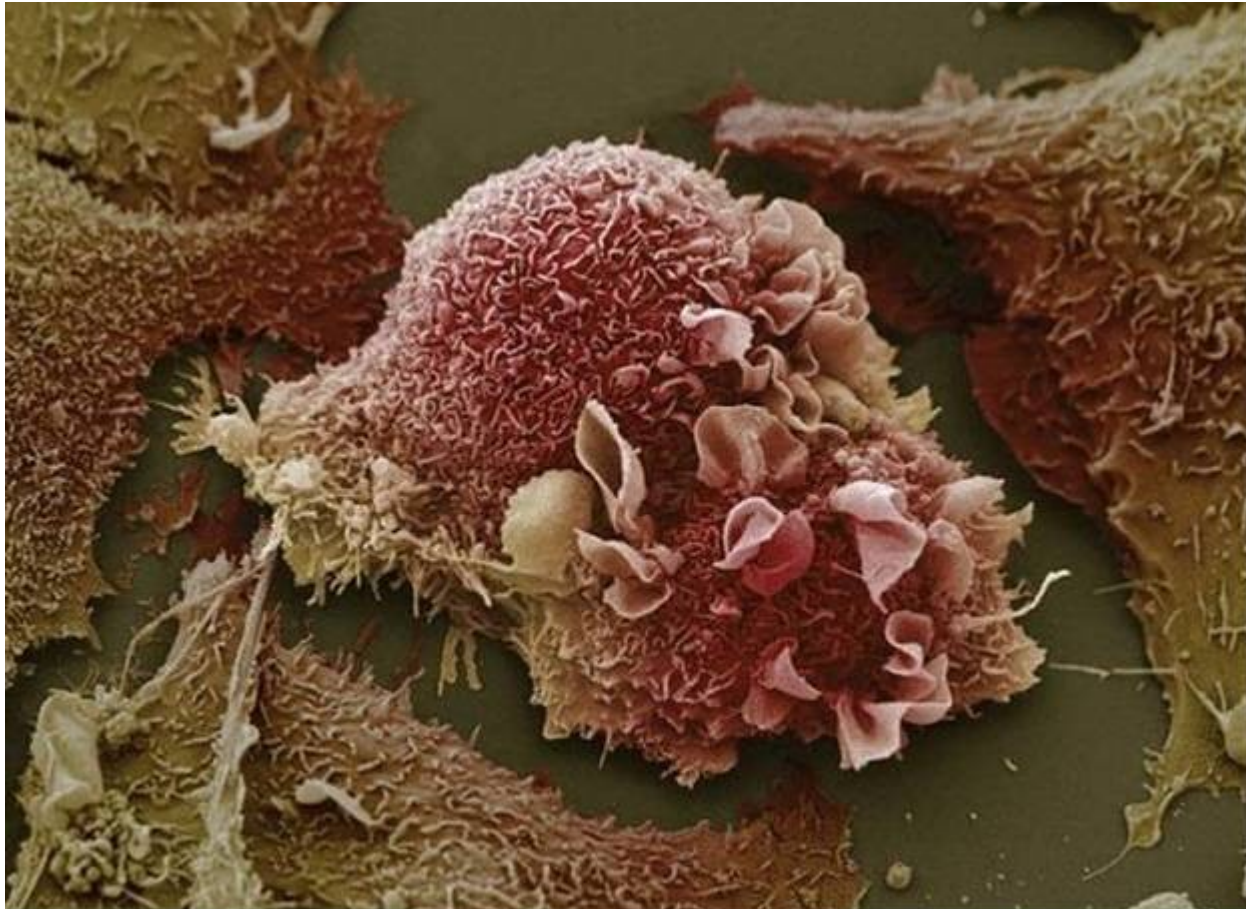
8. Θρόμβος αίματος

Θυμάστε εκείνη την εικόνα των συμπαθητικών και ομοιόμορφων ερυθρών αιμοσφαιρίων του αίματος; Εδώ φαίνεται με τι μοιάζουν εκείνα τα ίδια κύτταρα φθαρμένα στον κολλώδη ιστό ενός θρόμβου του αίματος. Το κύτταρο στη μέση είναι λευκό αιμοσφαίριο του αίματος.



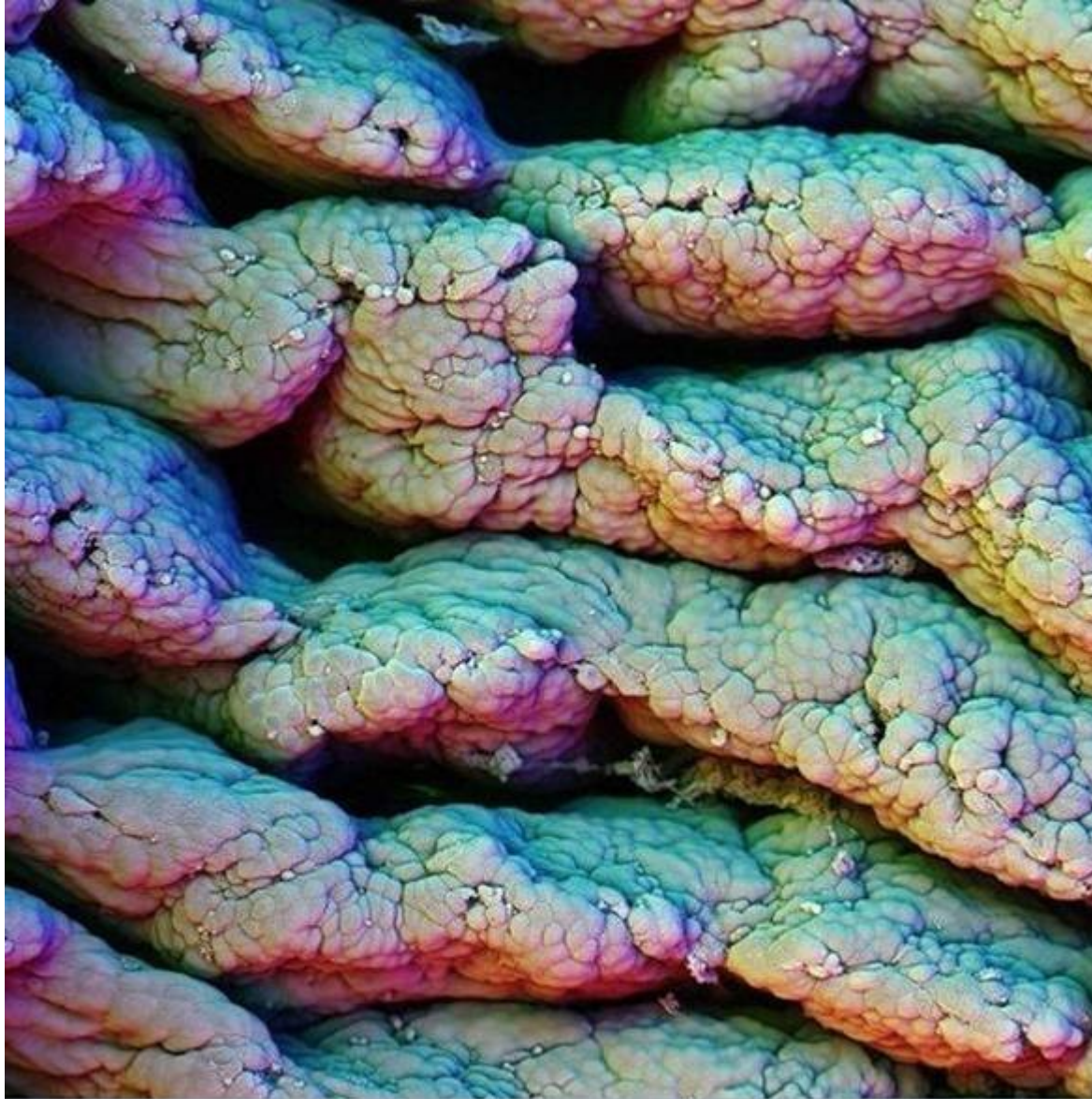
9. Κυψελίδες στον πνεύμονα

Αυτή είναι η εικόνα της εσωτερικής επιφάνειας του πνεύμονά σας. Οι κοιλότητες είναι κυψελίδες, εκεί όπου γίνεται η ανταλλαγή αερίων με το αίμα.



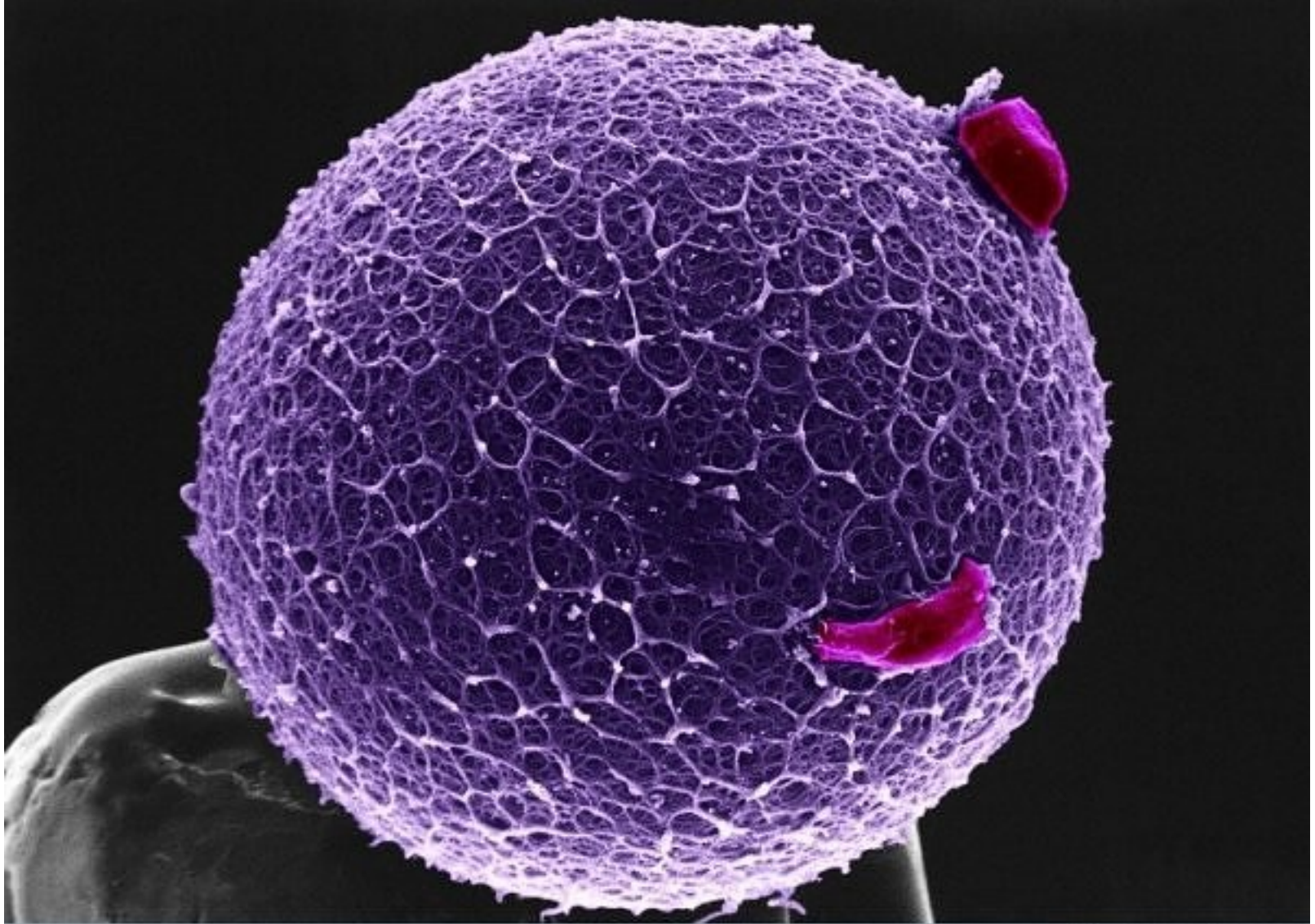
10. Καρκινικά κύτταρα του πνεύμονα

Αυτή η εικόνα των στρεβλωμένων καρκινικών κυττάρων του πνεύμονα είναι σε πλήρη αντίθεση με τον υγιή πνεύμονα της προηγούμενης εικόνας.



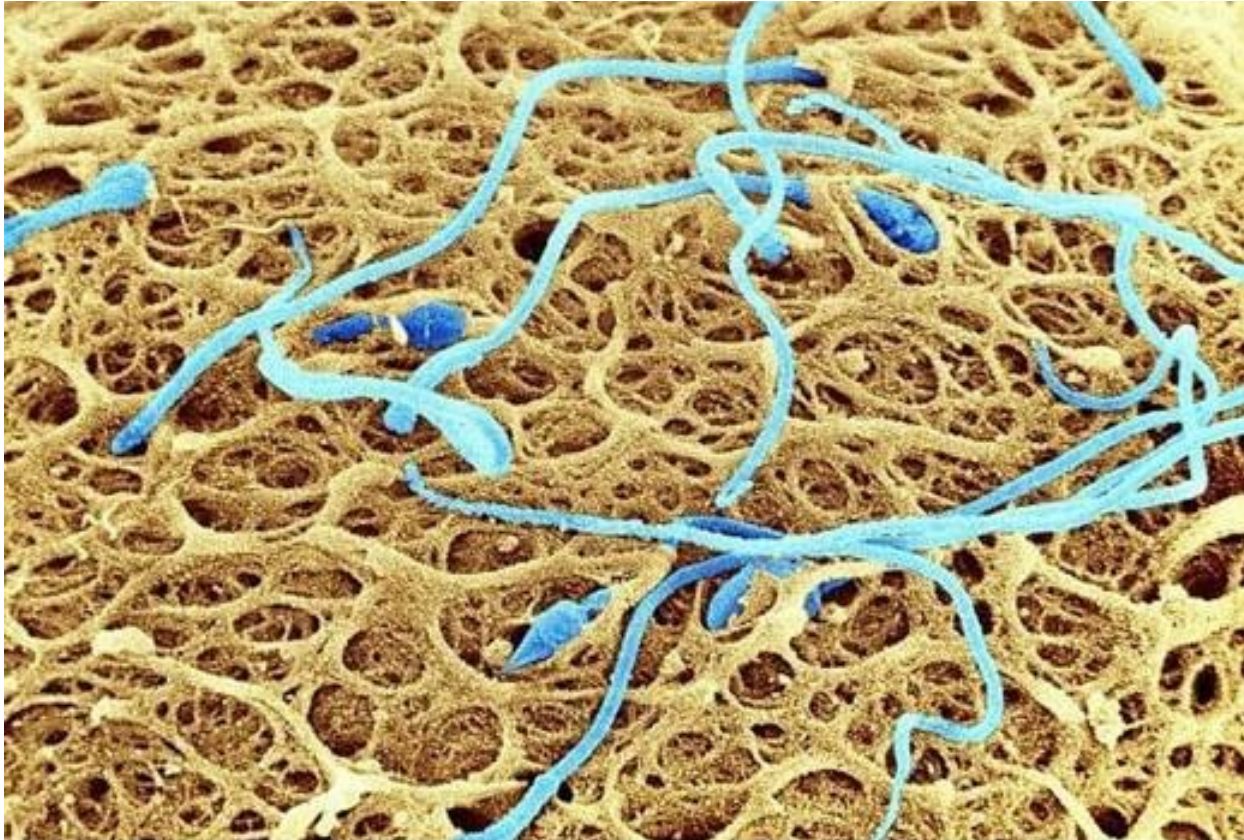
11. Πτυχές του λεπτού εντέρου

Οι πτυχές στο λεπτό έντερο αυξάνουν την επιφάνεια του εντέρου και βοηθούν στην απορρόφηση των τροφών. Κοιτάξτε καλά και θα δείτε κάποιες τροφές κολλημένες σε μια από τις ρωγμές.



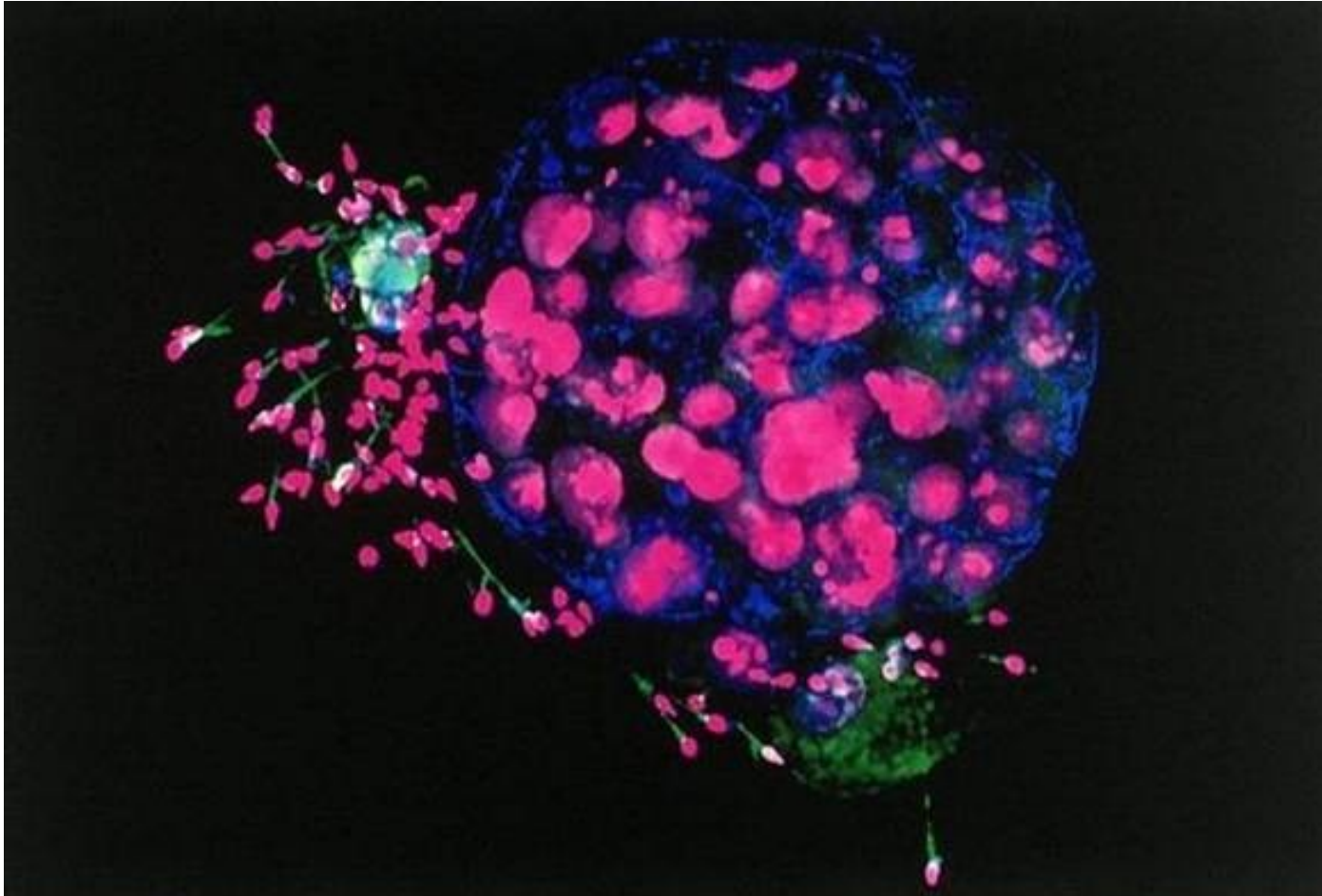
12. Ανθρώπινο ωάριο με στεφανιαία κύτταρα

Αυτή είναι η εικόνα ενός ανθρώπινου ωαρίου τοποθετημένου σε μια καρφήτσα. Το ωάριο είναι καλυμμένο με *pellucida zona*, γλυκοπρωτεΐνη που προστατεύει το ωάριο, αλλά και βοηθά να παγιδέψει και να δεσμεύσει το σπέρμα. Δύο στεφανιαία κύτταρα είναι συνδεδεμένα με το *pellucida zona*.



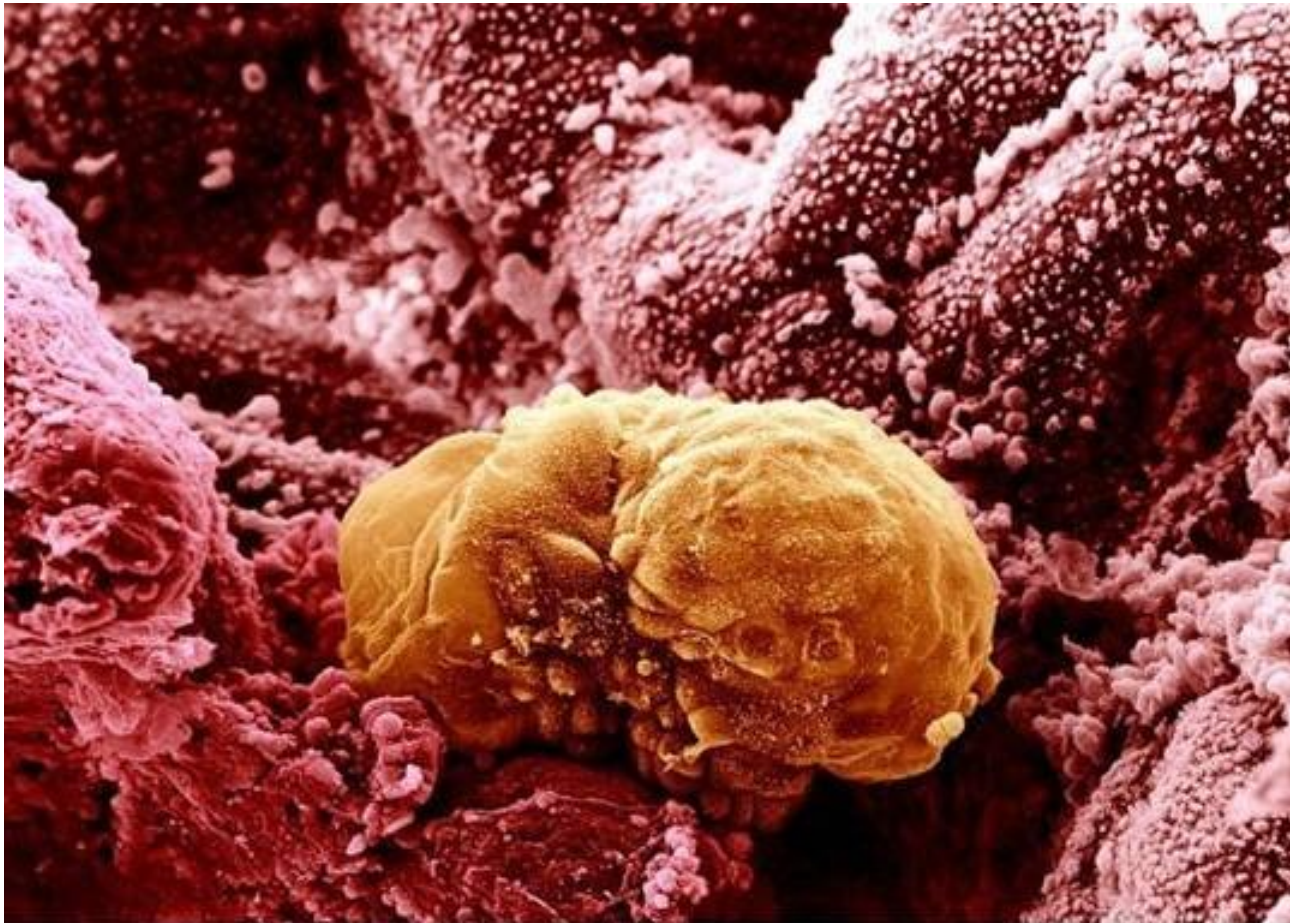
13. Σπερματοζωάρια στην επιφάνεια ενός ανθρώπινου ωαρίου

Εδώ είναι μια φωτογραφία μικροσκοπίου, ενός αριθμού σπερματοζωαρίων που προσπαθούν να γονιμοποιήσουν ένα ωάριο.



14. Ανθρώπινο έμβρυο και Σπερματοζωάρια

Φαίνεται σαν κόσμος σε πόλεμο, αλλά είναι πέντε ημέρες μετά από τη γονιμοποίηση ενός ωαρίου. Μερικά υπόλοιπα σπερματοζωάρια κολλούν ακόμα γύρω. Αυτή η φθορίζουσα εικόνα τραβήχτηκε χρησιμοποιώντας ένα ομοεστιακό μικροσκόπιο. Οι πυρήνες των σπερματοζωαρίων είναι πορφυροί ενώ οι ουρές τους είναι πράσινες. Οι μπλε περιοχές είναι συνδέσεις χάσματος, οι οποίες διαμορφώνουν τις συνδέσεις μεταξύ των κυττάρων.



15. Χρωματισμένη εικόνα ενός ανθρώπινου εμβρύου 6 ημερών εμφυτευμένου στο τοίχωμα της μήτρας